

Artículo de revisión

Displasia del fémur distal

Distal femoral dysplasia

Autor:

DrC. Alejandro Alvarez López. <https://orcid.org/0000-0001-8169-2704>

Doctor en Ciencias Médicas. Profesor e investigador titular. Especialista de Segundo Grado en Ortopedia y Traumatología. Hospital Pediátrico Provincial Dr. Eduardo Agramonte Piña. Universidad de Ciencias Médicas. Camagüey. Cuba.

Email: aal.cmw@infomed.sld.cu

Institución: Hospital Pediátrico Provincial Dr. Eduardo Agramonte Piña. Camagüey. Cuba

Resumen

Fundamento: la malalineación patelofemoral tiene múltiples causas anatómicas y una de ellas es la displasia de la tróclea en el fémur distal. **Objetivo:** profundizar en los elementos más esenciales de la técnica de trocleoplastia. **Método:** La búsqueda e interpretación de la información se realizó en un periodo de dos meses (primero de marzo al 30 de abril de 2023) y se emplearon las siguientes palabras: *patellar malalignment*, *patellofemoral instability*, *dysplasia of the distal femur*, y *trochleoplasty*, a partir de la información obtenida se realizó una revisión bibliográfica de un total de 137 artículos publicados en las bases de datos PubMed, Hinari, SciELO y Medline mediante el gestor de búsqueda y administrador de referencias EndNote, de ellos se utilizaron 26 citas seleccionadas para realizar la revisión, de ellas 22 de los últimos cinco años. **Desarrollo:** se aborda la clasificación más empleada para las displasias de la tróclea. Se hace referencia a los elementos más importantes desde el punto vista imagenológico y el tratamiento basado en la clasificación. En relación a la técnica quirúrgica se plasman las indicaciones y contraindicaciones. Para culminar, se describen las principales complicaciones. **Conclusiones:** la trocleoplastia es un procedimiento quirúrgico con indicaciones muy específicas.

Palabras clave:

Malalineación patelofemoral; displasia del fémur distal; displasia de la tróclea; tomografía axial computarizada.

Introducción

La malalineación patelofemoral (MAPF) es debida a múltiples causas, entre las que se encuentra la displasia del fémur distal (DFD). Aunque su presencia no es frecuente, esta entidad es responsable del fallo al tratamiento conservador y quirúrgico. De allí, la

importancia de su diagnóstico y clasificación, para elaborar una estrategia de tratamiento.^{1,2}

Según Dejour D³ et al., se define como displasia de la tróclea (DT) la presencia anormal de su configuración, la que puede ser plana, poco profunda o convexa. La DT está presente en el 96 % de pacientes que presenta luxación objetiva de la rótula.

La DT tiene manifestaciones clínicas e imagenológicas, dentro de la primera resaltan los episodios repetidos de inestabilidad patelofemoral, dolor y aprehensión de carácter reiterado con respuesta limitada o nula a las modalidades de tratamiento conservador y uno que otro procedimiento quirúrgico de re-alineación llevado a cabo con anterioridad.^{4,5}

En relación a la imagenología, la vista lateral simple de la rodilla muestra el signo creciente, osteofito supratroclear y el signo de doble contorno. Por su parte la vista axial, revela la tróclea con poca profundidad, aplanamiento o convexidad. Para confirmar estos hallazgos, la tomografía computarizada (TC) y la imagen de resonancia magnética ayudan a precisar las características de esta entidad.^{3,6}

La trocleoplastia es el procedimiento quirúrgico empleado para corregir la DT y existen varias técnicas, entre las que se encuentran la elevación de la faceta lateral y la trocleoplastia de profundidad en el surco troclear.^{7,8}

Debido a la importancia de este tema, los autores de esta investigación se proponen profundizar en los elementos más esenciales de la técnica de trocleoplastia. Hasta la actualidad no existen artículos publicados relacionados con este tema en revistas nacionales.

Método

La búsqueda e interpretación de la información se realizó en un periodo de dos meses (primero de marzo al 30 de abril de 2023) y se emplearon las siguientes palabras: *patellar malalignment*, *patellofemoral instability*, *dysplasia of the distal femur*, y *trochleoplasty*, a partir de la información obtenida se realizó una revisión bibliográfica de un total de 137 artículos publicados en las bases de datos PubMed [<https://pubmed.ncbi.nlm.nih.gov/>], Hinari [<https://www.who.int/hinari/es/>], SciELO [<https://scielo.org/es/>] y Medline [<https://medlineplus.gov/spanish/>] mediante el gestor de búsqueda y administrador de referencias EndNote, de ellos se utilizaron 26 citas seleccionadas para realizar la revisión, de ellas 22 de los últimos cinco años.

Se consideraron estudios de pacientes a los que se les realizó la trocleoplastia como método de tratamiento. Se excluyeron las investigaciones en animales, donde se realizó este procedimiento quirúrgico.

Desarrollo

Dejour D⁹ et al., proponen un sistema de clasificación de la DT en cuatro grados basado en la vista lateral y axial de la zona afectada.

Tipo A: presencia del signo cruzado con morfología troclear conservada y ángulo del surco mayor a 145 grados.

Tipo B: presencia del signo cruzado, osteofito supratroclear y tróclea de aspecto plano o convexo.

Tipo C: presencia del signo cruzado y de doble contorno.

Tipo D: presencia del signo cruzado, osteofito supratroclear, doble contorno, asimetría de las facetas trocleares y puente vertical entre las facetas medial y lateral.

El examen imaginológico de TC brinda una imagen tridimensional de la articulación patelofemoral y permite la medición de la distancia entre la tuberosidad tibial y la cresta troclear, si esta medición es mayor a 20 milímetros es altamente sugestivo de inestabilidad rotuliana.^{6,10}

La realización de la trocleoplastia no es frecuente en pacientes con inestabilidad patelofemoral y responde a elementos clínicos e imagenológicos. Este procedimiento puede ser utilizado de forma primaria o de salvataje, después de otras técnicas de realineación fallidas.^{5,11,12}

Dentro de las indicaciones para la trocleoplastia se encuentran: DT de alto grado inestabilidad de la rótula con o sin congruencia patelofemoral inadecuada y ausencia de osteoartritis patelofemoral. La técnica está contraindicada en pacientes con epífisis abiertas.^{12,13}

El tipo de DT según la clasificación de Dejour D¹⁵ et al., define el tipo de procedimiento a realizar, por ejemplo: la DT tipos B y D son tratadas mediante la trocleoplastia de profundidad del surco, sin embargo las tipo C no es posible realizar este procedimiento, por lo que en ellas la elevación de la faceta lateral constituye la primera opción de tratamiento, aún con sus controversias actuales y resultados a largo plazo. En relación al tipo A no está justificado el procedimiento de trocleoplastia en algunas de sus variantes, ya que es debido

a: anomalías anatómicas como distancia del tubérculo tibial y compresión lateral excesiva o rótula alta.

La reconstrucción de la forma troclear es llevada a cabo mediante dos tipos de trocleoplastias, la primera es la elevación de la faceta lateral y la segunda profundización del surco, cada una de ellas con indicaciones muy específicas.^{16,17}

La primera técnica de trocleoplastia fue la elevación de la faceta lateral descrita por Albee F, en el año 1915 según plantean Dejour D¹⁸ et al., este procedimiento incrementa exponencialmente la presión entre la faceta lateral de la rótula y el cóndilo femoral lateral, lo que favorece la aparición de cambios degenerativos de manera precoz en esta zona, de ahí que en la actualidad su indicación es limitada. La técnica consiste en realizar una osteotomía lateral por debajo de la faceta de mismo lado con interposición de hueso cortical y esponjoso, el ángulo es de ápex medial y base lateral (figura 1).

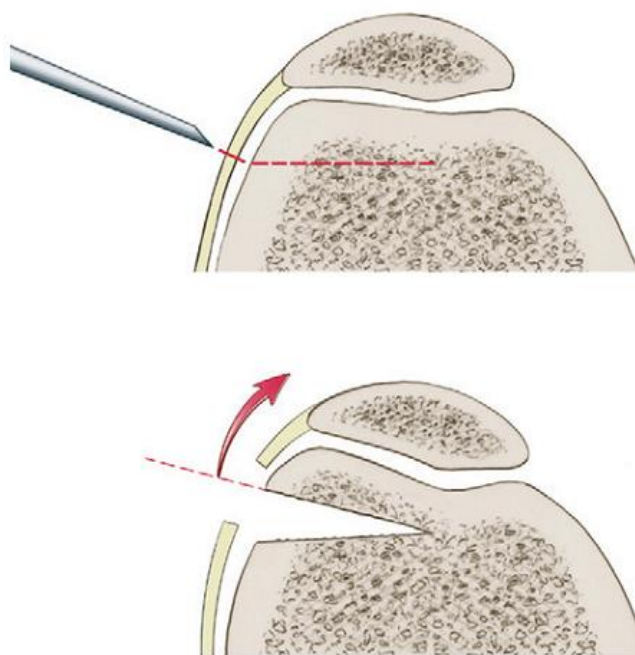


Figura 1. Trocleoplastia de elevación de la faceta lateral descrita por Albee F en el año 1915 citado por Dejour D, et al.

Tomado de: Dejour D, Paulo R, Saggin RF. Sulcus Deepening Trochleoplasty. En: Scott WN. Insall & Scott Surgery of the Knee. 5 th ed. Philadelphia: Elsevier; 2012.p.690.

Otra variante quirúrgica de elevación de faceta lateral es la descrita por Bereiter H y Gautier E en el año 1994 según cita Dejour D¹⁸ et al., la cual consiste en un abordaje lateral a la

rótula, exposición de la tróclea y disección de la sinovial, el hueso subcondral femoral distal es profundizado y extraído mediante osteotomías y fresas de alta velocidad, luego se coloca un injerto osteocondral fino de dos milímetros, que se extiende hasta el surco troclear y se fija con sutura de Vicryl®.

La trocleoplastia de profundidad del surco fue descrita por primera vez por Masse Y en el año 1978. Este procedimiento fue modificado posteriormente y estandarizado por el propio Dejour D¹⁵ et al. El objetivo fundamental de esta técnica es eliminar o disminuir la prominencia de la tróclea y crear un nuevo surco con profundidad normal, esta modalidad quirúrgica es más demandante que la elevación de la faceta lateral, pero la reconstrucción es más anatómica y actúa sobre la verdadera causa de la entidad (figura 2).

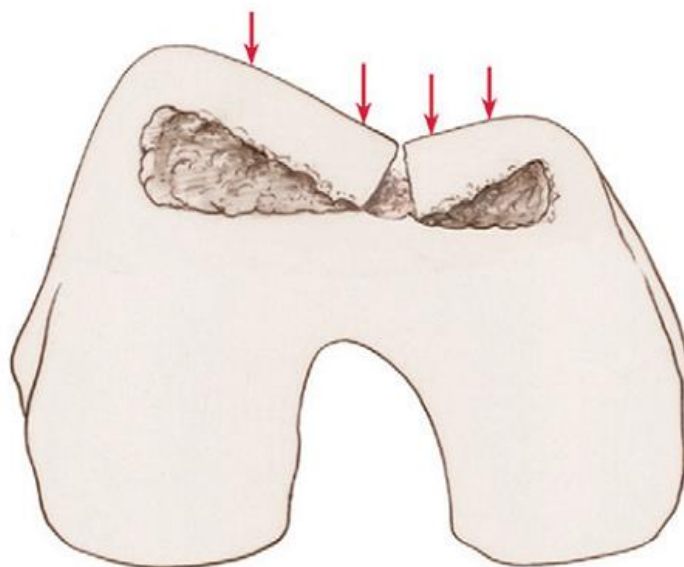


Figura 2. Trocleoplastia de profundidad del surco.

Tomado de: Dejour D, Paulo R, Saggin RF. Sulcus Deepening Trochleoplasty. En: Scott WN. Insall & Scott Surgery of the Knee. 5 th ed. Philadelphia: Elsevier; 2012.p.692.

En la mayoría de los casos la trocleoplastia se asocia a otros procedimientos quirúrgicos de manera combinada como la transferencia de la tuberosidad anterior de la tibia y la reconstrucción del ligamento patelofemoral medial, de acuerdo a la necesidad de cada enfermo, lo que es descrito por Dejour D¹⁸ et al., como un tratamiento a la carta (figura 3).

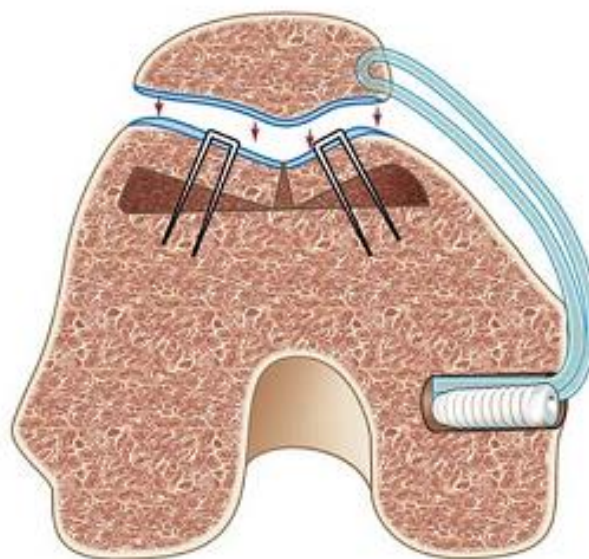


Figura 3. Trocleoplastia de profundidad combinada con reconstrucción del ligamento patelofemoral medial.

Tomado de: Dejour D, Byn P, Saggin R. Deepening Trochleoplasty for Patellar Instability. En: Zaffagnini S. Patellofemoral, Pain, Instability, and Arthritis. Berlin: Springer Verlag; 2010.p.225-32.

La trocleoplastia por vía abierta se asocia a un mayor riesgo de infección, artrofibrosis, cicatrices retinaculares y del tejido subcutáneo, que son fuente de dolor al compararla con la vía artroscópica. Por otra parte, la cirugía abierta necesita de mayor tiempo de hospitalización y por ende mayor gasto económico para el enfermo, tiempo de inmovilización y demora en la re-incorporación laboral, de allí que la vía abierta es un procedimiento relativamente más costoso.^{19,20}

Basados en estos elementos algunos autores^{21,22,23} proponen la vía artroscópica apoyados en las ventajas ya conocidas de esta modalidad de quirúrgica como: es una cirugía mínimo invasiva, menor dolor, rápida recuperación, menor tiempo hospitalario y cicatrices. Sin embargo, la modalidad artroscópica es una variedad de técnica altamente demandante con una larga curva de aprendizaje. Las indicaciones actuales para la trocleoplastia por la vía artroscópica son: dos o más luxaciones de rótula con signo de Fairbank positivo entre 0 y 50 grados de flexión y DT tipos B, C y D según la clasificación de Dejour D¹⁸ et al. Los criterios de exclusión son: lesión de cartílagos de la tróclea grados tres o cuatro según la clasificación internacional de las lesiones de cartílagos o afecciones con dos o más milímetros de diámetro.

Los pacientes a los que se realiza trocleoplastia tienen las mismas complicaciones de otros procedimientos quirúrgicos como trombosis venosa profunda e infección. En relación a las complicaciones específicas con el procedimiento están: necrosis de la tróclea, incongruencia rotuliana, hipo o hipercorrección y daño del cartílago articular.^{24,25,26}

Conclusiones

La trocleoplastia no es un procedimiento quirúrgico indicado con frecuencia y está justificado en algunos tipos de DT. Las modalidades quirúrgicas más conocidas son la elevación de la faceta lateral, la trocleoplastia de profundidad del surco, esta última en la actualidad apoyada por la vía artroscópica con sus múltiples ventajas.

Referencias bibliográficas

1. Camathias C, Speth BM, Rutz E, Schlemmer T, Papp K, Vavken P, et al. Solitary Trochleoplasty for Treatment of Recurrent Patellar Dislocation. *JBJS Essent Surg Tech* [Internet]. 2018 Apr [Citado 30 Abr 2023];8(2):e11. Disponible en: <https://doi.org/10.2106/JBJS.ST.17.00039>.
2. Fulkerson JP. When and How I Add Trochleoplasty in the Treatment of Recurrent Patella Instability. *Sports Med Arthrosc Rev* [Internet]. 2019 Dec [Citado 30 Abr 2023];27(4):169-170. Disponible en: <https://doi.org/10.1097/JSA.0000000000000261>.
3. Dejour D, Renato P, Saggin R. Sulcus deepening trochleoplasty. En: Sanchis Alfonso V. *Atlas of Patellofemoral Joint*. London: Springer Verlag; 2013.p.211-5.
4. Johnson KA. Evolution of Trochleoplasty for the Treatment of Medial Patellar Luxation: Rasp, Wedge, Block and Semi-cylindrical. *Vet Comp Orthop Traumatol* [Internet]. 2021 May [Citado 30 Abr 2023];34(3):v-vi. Disponible en: <https://doi.org/10.1055/s-0041-1729930>.
5. Reinholz AK, Till SE, Crowe MM, Hevesi M, Saris DBF, Stuart MJ, et al. Grooveplasty Compared With Trochleoplasty for the Treatment of Trochlear Dysplasia in the Setting of Patellar Instability. *Arthrosc Sports Med Rehabil* [Internet]. 2022 Dec [Citado 30 Abr 2023];5(1):e239-e247. Disponible en: <https://doi.org/10.1016/j.asmr.2022.11.020>.
6. Longo UG, Vincenzo C, Mannering N, Ciuffreda M, Salvatore G, Berton A, et al. Trochleoplasty techniques provide good clinical results in patients with trochlear dysplasia. *Knee Surg Sports Traumatol Arthrosc* [Internet]. 2018 Sep [Citado 30 Abr 2023];26(9):2640-2658. Disponible en: <https://doi.org/10.1007/s00167-017-4584-9>.

7. Zimmermann F, Milinkovic DD, Balcarek P. Outcomes After Deepening Trochleoplasty and Concomitant Realignment in Patients With Severe Trochlear Dysplasia With Chronic Patellofemoral Pain: Results at 2-Year Follow-up. *Orthop J Sports Med* [Internet]. 2021 Jun [Citado 30 Abr 2023];9(6):23259671211010404. Disponible en: <https://doi.org/10.1177/23259671211010404>.
8. Dejour DH, Deroche É. Trochleoplasty: Indications in patellar dislocation with high-grade dysplasia. Surgical technique. *Orthop Traumatol Surg Res* [Internet]. 2022 Feb [Citado 30 Abr 2023];108(1S):103160. Disponible en: <https://doi.org/10.1016/j.otsr.2021.103160>.
9. Dejour D, Byn P, Saggin R. Deepening Trochleoplasty for Patellar Instability. En: Zaffagnini S. *Patellofemoral, Pain, Instability, and Arthritis*. Berlin: Springer Verlag; 2010.p.225-32.
10. Elias JJ, Rezvanifar SC, Koh JL. Groove-deepening trochleoplasty reduces lateral patellar maltracking and increases patellofemoral contact pressures: Dynamic simulation. *J Orthop Res* [Internet]. 2022 Jul [Citado 30 Abr 2023];40(7):1529-1537. Disponible en: <https://doi.org/10.1002/jor.25181>.
11. Kaiser D, Götschi T, Bachmann E, Snedeker JG, Tscholl PM, Fucentese SF. Deepening trochleoplasty may dramatically increase retropatellar contact pressures- a pilot study establishing a finite element model. *J Exp Orthop* [Internet]. 2022 Aug [Citado 30 Abr 2023];9(1):76. Disponible en: <https://doi.org/10.1186/s40634-022-00512-9>.
12. McCrum E, Cooper K, Wittstein J, French RJ. Imaging of Patellofemoral Instability. *Clin Sports Med* [Internet]. 2021 Oct [Citado 30 Abr 2023];40(4):693-712. Disponible en: <https://doi.org/10.1016/j.csm.2021.05.007>.
13. Hiemstra LA, Peterson D, Youssef M, Soliman J, Banfield L, Ayeni OR. Trochleoplasty provides good clinical outcomes and an acceptable complication profile in both short and long-term follow-up. *Knee Surg Sports Traumatol Arthrosc* [Internet]. 2019 Sep [Citado 30 Abr 2023];27(9):2967-2983. Disponible en: <https://doi.org/10.1007/s00167-018-5311-x>.
14. Wurm A, Riechelmann F, Dammerer D, Putzer D, Lair J, Liebensteiner M. Trochleoplasty: Surgical technique. *Orthopade* [Internet]. 2020 Aug [Citado 30 Abr 2023];49(8):733-736. Disponible en: <https://doi.org/10.1007/s00132-020-03934-4>.
15. Dejour D, Byn P, Ntagiopoulos PG. The Lyon's sulcus-deepening trochleoplasty in previous unsuccessful patellofemoral surgery. *Int Orthop*. 2013 Mar;37(3):433-9.
16. Hampton M, Pigott T, Sutton PM. A modification of the Bereiter trochleoplasty: indications, technique and outcomes. *Eur J Orthop Surg Traumatol* [Internet]. 2021 Apr

- [Citado 30 Abr 2023];31(3):571-578. Disponible en: <https://doi.org/10.1007/s00590-020-02800-5>.
17. Ammann E, Meier RL, Rutz E, Vavken P, Studer K, Camathias C. Trochleoplasty improves knee flexion angles and quadriceps function during gait only if performed bilaterally. *Knee Surg Sports Traumatol Arthrosc* [Internet]. 2020 Jul [Citado 30 Abr 2023];28(7):2067-2076. Disponible en: <https://doi.org/10.1007/s00167-020-05906-9>.
 18. Dejour D, Paulo R, Saggin RF. Sulcus Deepening Trochleoplasty. En: Scott WN. *Insall & Scott Surgery of the Knee*. 5 th ed. Philadelphia: Elsevier; 2012.p.688-95.
 19. Davies MR, Allahabadi S, Diab TE, Freshman RD, Pandya NK, Feeley BT, et al. Sulcus-Deepening Trochleoplasty as an Isolated or Combined Treatment Strategy for Patellar Instability and Trochlear Dysplasia: A Systematic Review. *Arthrosc Sports Med Rehabil* [Internet]. 2020 Aug [Citado 30 Abr 2023];2(5):e661-e669. Disponible en: <https://doi.org/10.1016/j.asmr.2020.06.009>.
 20. Ferrua P, Compagnoni R, Calanna F, Randelli PS, Dejour D. Good patient satisfaction with low complications rate after trochleoplasty in patellofemoral instability. *Knee Surg Sports Traumatol Arthrosc* [Internet]. 2022 Oct [Citado 30 Abr 2023];30(10):3444-3450. Disponible en: <https://doi.org/10.1007/s00167-022-06954-z>.
 21. Rush J, Diduch D. When is Trochleoplasty a Rational Addition? *Sports Med Arthrosc Rev* [Internet]. 2019 Dec [Citado 30 Abr 2023];27(4):161-168. Disponible en: <https://doi.org/10.1097/JSA.0000000000000254>.
 22. Tan CMP, Zhu Y, Guo L, Loh SYJ. Medial patellofemoral ligament reconstruction with and without trochleoplasty for patients with patella instability-correlation of trochlear dysplasia and patient outcome, classification and outcome measure in the past decade-a systematic review. *Eur J Orthop Surg Traumatol* [Internet]. 2022 May [Citado 30 Abr 2023];32(4):595-607. Disponible en: <https://doi.org/10.1007/s00590-021-03030-z>.
 23. Nolan JE 3rd, Schottel PC, Endres NK. Trochleoplasty: Indications and Technique. *Curr Rev Musculoskelet Med* [Internet]. 2018 Jun [Citado 30 Abr 2023];11(2):231-240. Disponible en: <https://doi.org/10.1007/s12178-018-9478-z>.
 24. Leclerc JT, Dartus J, Labreuche J, Martinot P, Galmiche R, Migaud H, et al. Complications and outcomes of trochleoplasty for patellofemoral instability: A systematic review and meta-analysis of 1000 trochleoplasties. *Orthop Traumatol Surg Res* [Internet]. 2021 Nov [Citado 30 Abr 2023];107(7):103035. Disponible en: <https://doi.org/10.1016/j.otsr.2021.103035>.
 25. Orfanos G, William Glover A, Sharma N, Barnett A. Trochleoplasty for severe trochlear dysplasia significantly improves the quality of life of patients with symptomatic patellar

instability. *Knee* [Internet]. 2022 Aug [Citado 30 Abr 2023];37:95-102. Disponible en: <https://doi.org/10.1016/j.knee.2022.06.003>.

26. Xu H, Ding M, Wang Y, Liao B, Shangguan L. Precise Arthroscopic Mini-trochleoplasty and Medial Patellofemoral Ligament Reconstruction for Recurrent Patellar Instability With Severe Trochlear Dysplasia. *Arthrosc Tech* [Internet]. 2020 Sep [Citado 30 Abr 2023];9(10):e1475-e1484. Disponible en: <https://doi.org/10.1016/j.eats.2020.06.009>.